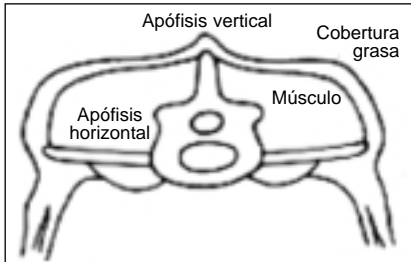
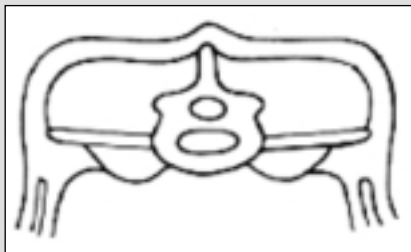


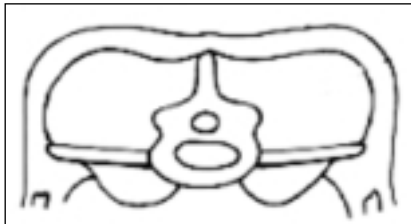
# Cartilla de estado corporal ovino



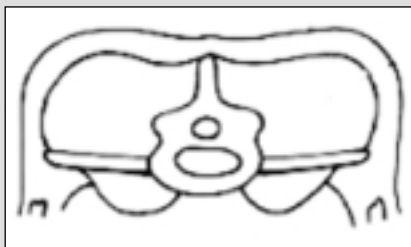
**CC = 1** - Las apófisis verticales (espinosas) y horizontales (lumbares) son prominentes y puntiagudas. Fácilmente se puede penetrar con los dedos por debajo de las apófisis transversas y éstas se sienten claramente. Este punto de CC indica subnutrición y baja producción.



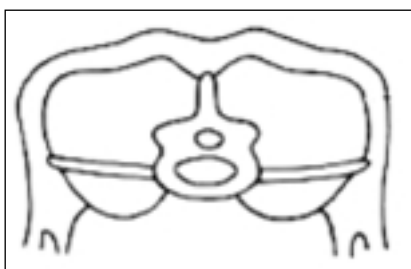
**CC = 2** - Las apófisis verticales son prominentes pero suaves y redondeadas. Las apófisis horizontales son suaves y redondeadas pero aún es posible penetrar por debajo de las mismas con una leve presión de los dedos. El músculo del lomo es de moderada profundidad pero con pequeña cobertura de grasa. Este punto de CC indica subnutrición y baja producción.



**CC = 3** - Las apófisis verticales son suaves y redondeadas y sólo pueden sentirse haciendo presión. Las apófisis horizontales son suaves y bien cubiertas; es necesaria una fuerte presión con los dedos para sentir los bordes. El músculo del lomo está lleno con moderada cobertura de grasa. Este punto de CC indica buena alimentación y alta producción.



**CC = 4** - Las apófisis verticales sólo se detectan como una línea. Los bordes de las apófisis horizontales no pueden ser sentidos con los dedos. El músculo del lomo está lleno con una gruesa cobertura de grasa. Este punto de CC indica buena alimentación y alta producción.



**CC = 5** - Las apófisis verticales no pueden ser detectadas aún con fuerte presión, percibiéndose en su lugar una depresión. Las apófisis horizontales no pueden ser detectadas. El músculo del lomo está muy lleno y con una muy gruesa cobertura de grasa. Este punto de CC indica sobrealimentación y sobreengrasamiento.